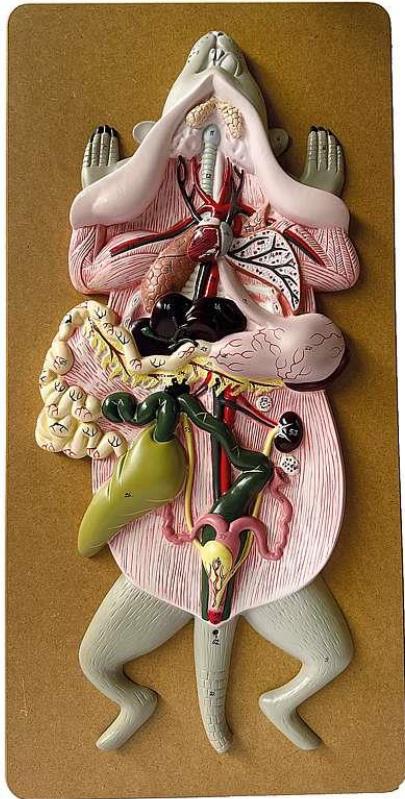


Ratte Weibchen Dissektion Modell

Artikel-Nr.: 1243036



1. Kopf
2. Mund
3. Lippe
4. Nasenhöhle
5. Schnurrhaare
6. Ohr
7. Rechte Vorderpfote
8. Linke Vorderpfote
9. Hintere Pfoten
10. Schwanz
11. Larynx
12. Trachea
13. Lunge anteriorer Lappen
14. Lunge posteriorer Lappen
15. Rechter Lungenflügel
16. Leberlappen
17. Gallenblase
18. Gallengang
19. Oesophagus
20. Magen
21. Milz
22. Pyloric
23. Duodenum
24. Pancreas
25. Ileum
26. Caecul
27. Rectum
28. Vulva
29. Herz
30. Linker Aurikel
31. Rechter Aurikel
32. Rechter Ventrikel
33. Linker Ventrikel
34. Arterie
35. Arteria Subclavia
36. Rechte Arteria Carotis
37. Linke Arteria Carotis
38. Brachia
39. Intercostal Arterie

- 40. Coelia
- 41. Mesenterium
- 42. Nierenarterie
- 43. Rechte Precava
- 44. Vena Subclavia
- 45. Juglaris Externa
- 46. Juglaris Interna
- 47. Linke Precava
- 48. Epigastric Anterior
- 49. Lebervene
- 50. Pfortader
- 51. Nierenvene
- 52. Nebenniere
- 53. Niere
- 54. Ovar
- 55. Fundus
- 56. Eileiter
- 57. Uterus
- 58. Vagina
- 59. Ureter
- 61. Harnblase
- 62. Urethra
- 63. Anus